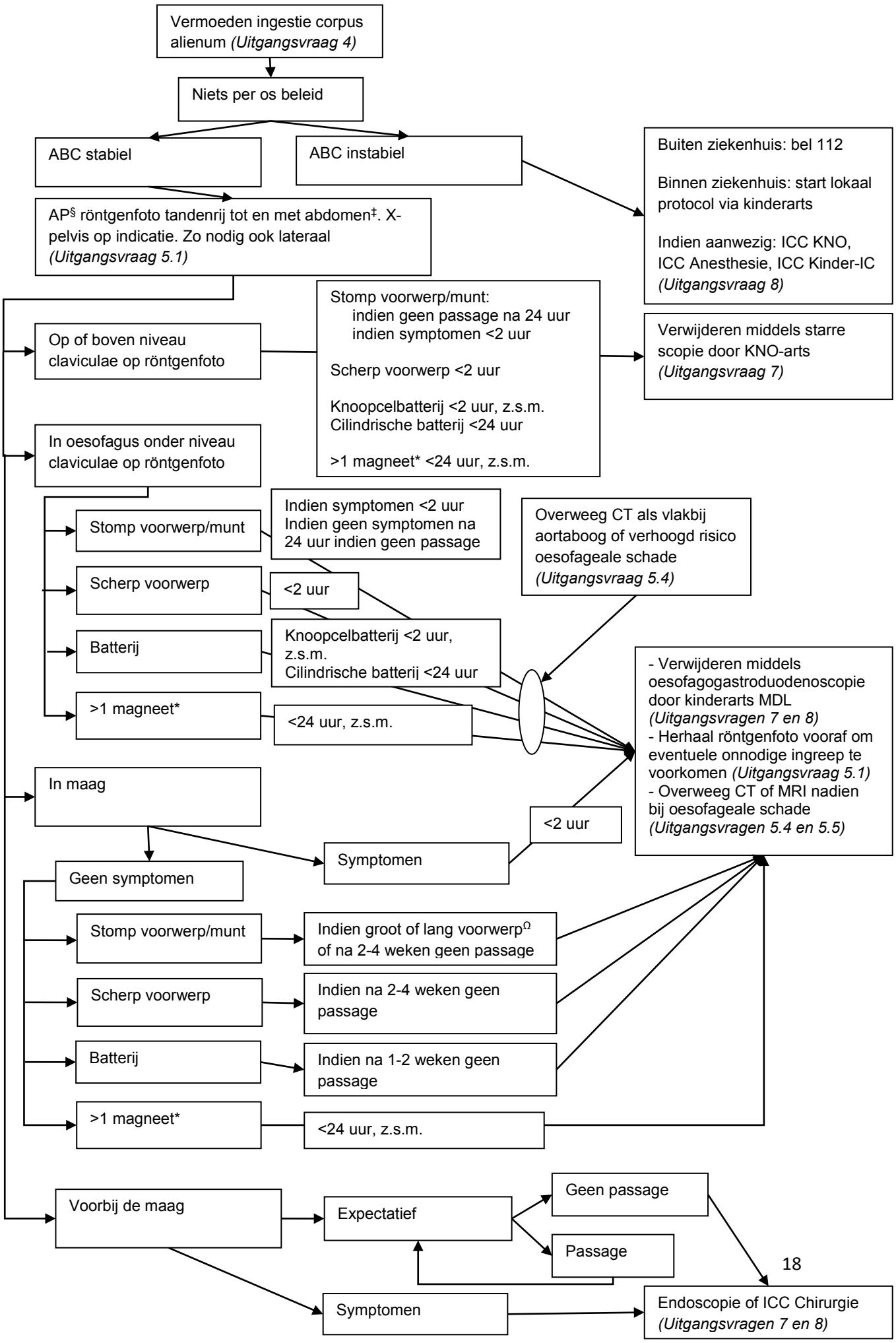
Vermoeden ingestie corpus alienum *(Uitgangsvraag 4)*
Niets per os beleid
ABC stabiel
ABC instabiel
Buiten ziekenhuis: bel 112
Binnen ziekenhuis: start lokaal protocol via kinderarts
Indien aanwezig: ICC KNO, ICC Anesthesie, ICC Kinder-IC *(Uitgangsvraag 8)*
AP§ röntgenfoto tandenrij tot en met abdomen‡. X-pelvis op indicatie. Zo nodig ook lateraal *(Uitgangsvraag 5.1)*
Op of boven niveau claviculae op röntgenfoto
Stomp voorwerp/munt:
indien geen passage na 24 uur
indien symptomen <2 uur
Scherp voorwerp <2 uur
Knoopcelbatterij <2 uur, z.s.m.
Cilindrische batterij <24 uur
>1 magneet* <24 uur, z.s.m.
Verwijderen middels starre scopie door KNO-arts *(Uitgangsvraag 7)*
In oesofagus onder niveau claviculae op röntgenfoto
Stomp voorwerp/munt
Indien symptomen <2 uur
Indien geen symptomen na 24 uur indien geen passage
Overweeg CT als vlakbij aortaboog of verhoogd risico oesofageale schade *(Uitgangsvraag 5.4)*
Scherp voorwerp
<2 uur
Batterij
Knoopcelbatterij <2 uur, z.s.m.
Cilindrische batterij <24 uur
>1 magneet*
<24 uur, z.s.m.
- Verwijderen middels oesofagogastroduodenoscopie door kinderarts MDL *(Uitgangsvragen 7 en 8)*
- Herhaal röntgenfoto vooraf om eventuele onnodige ingreep te voorkomen *(Uitgangsvraag 5.1)*
- Overweeg CT of MRI nadien bij oesofageale schade *(Uitgangsvragen 5.4 en 5.5)*
In maag
<2 uur
Symptomen
Geen symptomen
Stomp voorwerp/munt
Indien groot of lang voorwerpΩ of na 2-4 weken geen passage
Scherp voorwerp
Indien na 2-4 weken geen passage
Batterij
Indien na 1-2 weken geen passage
>1 magneet*
<24 uur, z.s.m.
Voorbij de maag
Expectatief
Geen passage
Passage
Symptomen
Endoscopie of ICC Chirurgie *(Uitgangsvragen 7 en 8)*