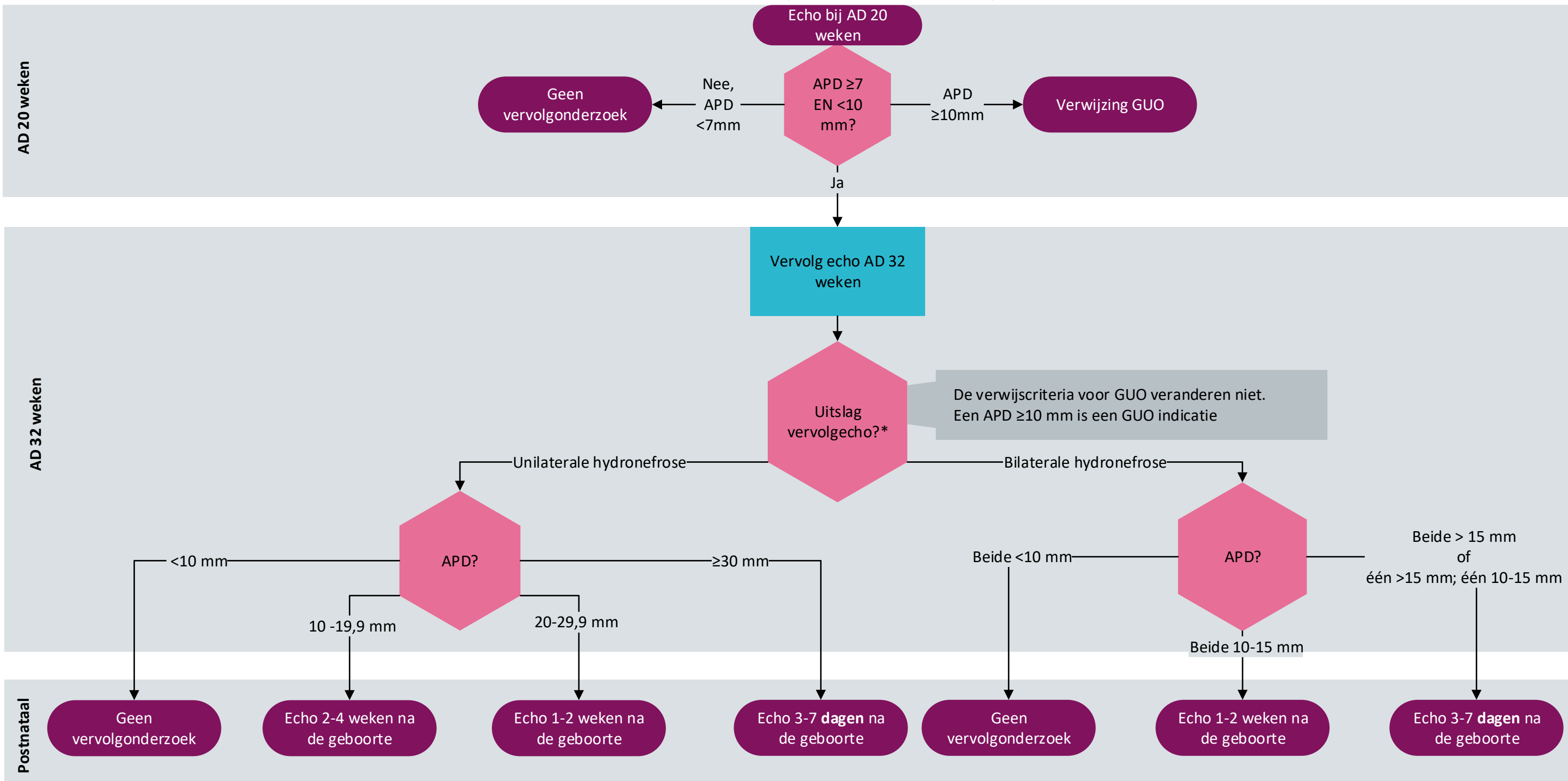


## Bilaterale of unilaterale geïsoleerde antenatale hydronefrose



### Voetnoot:

\*Er is sprake van een unilaterale hydronefrose indien één APD  $> 10$  mm en één APD  $< 10$  mm is.

APD: antero-posteriore diameter van het pyelum in axiale doorsnee van de nier  
GUO: geavanceerd ultrageluidonderzoek



NB1: Dit stroomdiagram hoort bij module 'Timing van postnatale echo van de richtlijn 'Antenatale Hydronefrose'. Lees altijd de overwegingen en aanbevelingen van de betreffende module voor nuances, eventuele afwijkende situaties en extra achtergrondinformatie.

NB2: Betrek de patiënt bij de besluitvorming.



Ontwikkeld i.s.m. het Kennisinstituut van de Federatie Medisch Specialisten, ©2018  
Versie 1 (21-01-2019)