# Landelijk echocardiografie leidraad: Evaluatie van de Fontan circulatie

## Totstandkoming en verantwoording

Deze leidraad is gemaakt door drs. Kim ten Dam, mw. Nina Drijfholt, dr. Heynric B. Grotenhuis en dr. Floris E.A. Udink ten Cate. Bij de totstandkoming van dit document is er gebruik gemaakt van lokale reeds bestaande echo richtlijnen, een uitgebreide literatuur search en de expert opinion van de Werkgroep Imaging van de Sectie Kindercardiologie.

## Achtergrond en doelstelling

Doel: Het standaardiseren van de echocardiografische evaluatie van de Fontan circulatie. De echoleidraad is praktisch en klinisch relevant, waardoor het bijdraagt aan de hoogwaardige kwaliteit van de Fontan zorg die we in Nederland willen bieden.

Het advies is ten minste 1 maal per jaar een volledig echocardiografisch onderzoek van de Fontan circulatie volgens onderstaand echoleidraad te verrichten. Afhankelijk van de aanwezigheid van (rest)afwijkingen of complicaties kan dit vaker nodig zijn voor een optimale follow-up van de betreffende Fontan patiënt.

Uitgebreide kennis van de anatomische eigenschappen van een univentriculair hart, echocardiografische technieken en ervaring met de klinische zorg van Fontan patiënten zijn zeer belangrijk voor de juiste interpretatie van dit echocardiografische onderzoek. Daarom verdient het de aanbeveling het volledige echocardiografische onderzoek uit te voeren daar waar deze expertise voorhanden is.

Echocardiografie is de belangrijkste niet-invasieve methode voor een uitgebreide anatomische en hemodynamische evaluatie van de Fontan circulatie, in een poliklinische setting of voor de planning van een interventie.

Vanwege de matige beschikbaarheid van referentiewaardes voor kwantitatieve metingen bij Fontan patiënten, zijn de kwantitatieve metingen beschreven in deze leidraad bedoelt voor de individuele follow-up van een patiënt (trendbepaling).
De metingen die centraal staan bij de echocardiografische evaluatie zijn afhankelijk van de onderliggende anatomie en het type Fontan.

Deze leidraad is van toepassing op Fontan patiënten met een laterale of extracardiale tunnel.

## Concepten voor de echocardiografische evaluatie van de gemodificeerde Fontan circulatie

Centraal in deze leidraad staat de evaluatie van potentiële complicaties die kunnen optreden bij Fontan patiënten.
De complicaties en problemen die gezien worden bij een Fontan circulatie zijn heterogeen, maar vallen vaak in 1 van de volgende categorieën:

1) Obstructie van de veneuze en arteriële bloedstroom in het chirurgische gebied
2) Ontwikkeling van nieuwe flowpatronen (AV-insufficiëntie, baffle lek, collateralen)
3) Verslechtering van de hartfunctie (systolische en diastolische disfunctie)

## Complicaties die echocardiografisch gediagnosticeerd kunnen worden

- AV-kleppen: insufficiëntie en stenose

- Systolische en diastolische dysfunctie van de systeemkamer
- Semilunaire kleppen: insufficiëntie en stenose (subvalvulair, valvulair, of supravalvulair)
- Aortaboog pathologie: aortaworteldilatatie, re-coarctatio of re-stenose van de aortaboog.
- Fontan pathway obstructie: op overgang van de VCI of VCS (Glenn/PCPC of TCPC), of stenosen in de tunnel, dan wel LPA of RPA.
- Intra-cardiale obstructies: VSD, atriale communicatie, subaortaal, uitstroombaan. Stenose van de longvenen (door compressie of onderliggende hartafwijking).
- Collateralen: systeem-veneuze collateralen, aorto-pulmonale collateralen (LR shunt, volume overload ventrikel, of centrale cyanose).

1. <u>AV-klep insufficiëntie of stenose</u>

Recente studies laten zien dat significante AV-klep insufficiëntie een risicofactor is voor het ontwikkelen van een falende Fontan circulatie. Hoge atriale drukken hebben een negatief effect op de algehele hemodynamiek van de Fontan circulatie. Daarom wordt een AV-klep insufficiëntie en/of -stenose niet goed verdragen.

De AV-klep morfologie speelt een belangrijke rol in de a priori kans voor het ontwikkelen van een significante AV-klep insufficiëntie (tricuspidalis-, mitralis-, zowel tricuspidalis- als mitralisklep aanwezig, of AVSD- klep). Patiënten met een tricuspidalis- of een AVSD-klep hebben het hoogste risico op het ontwikkelen van significante AV-klep lekkage en falende Fontan. Evaluatie van de AV-klep is daarom een belangrijk onderdeel van de echocardiografische evaluatie van de Fontan circulatie.

Door de heterogene morfologie van de AV-klep, de aanwezigheid van vaak 1 of meerdere excentrische jet(s) is het kwantitatief inschatten van de ernst van de AV-klep insufficiëntie vaak niet betrouwbaar. De ernst van de klepinsufficiëntie wordt daarom in de literatuur vaak kwalitatief beschreven. In deze leidraad adviseren we, naast een visuele beoordeling, ook een kwantitatieve meting van de ernst van de AV-klepinsufficiëntie.

Wanneer significante AV-klep insufficiëntie aanwezig is: speciale aandacht voor obstructie(s) boven de AV-klep(pen) (uitstroombaan systeem ventrikel, semilunair kleppen, DKS, aortaboog) is dan essentieel.

De AV-klep(pen) worden in meerdere opnames beoordeeld, waarbij er ook gebruik gemaakt wordt van kleuren Doppler, PW en CW Doppler.

De grootte van de atria is echocardiografisch niet betrouwbaar te bepalen. Er is geen literatuur beschikbaar voor een betrouwbare techniek. Daarom is het advies dat dit niet standaard wordt gemeten in deze leidraad.

*Optioneel*
*Voor de bepaling van de myocardiale performance index (MPI of Tei index) is een redelijk betrouwbare maat voor systeemkamerfunctie. In deze leidraad is gekozen voor de meting van deze maat middels pulsed-wave Tissue Doppler (pw TDI), omdat deze betrouwbaarder lijkt dan gemeten middels conventionele pw Doppler.*

*Echocardiografische evaluatie:*

- AV-klep morfologie: (1) tricuspidalis-, (2) mitralis-, (3) zowel tricuspidalis- als mitralisklep, of (4) AVSD- klep.

- Kwalitatieve gradering van de ernst van de klepinsufficiëntie; 0 = geen/triviaal, 1 = mild, 2 = matig, 3 = ernstig, waarbij er gekeken kan worden naar het oppervlak ten opzichte van de atriale grootte, de lengte van de insufficiëntie jet en of deze het dak van het atrium raakt (regurgitation jet area en length)

- Beschrijving van de morfologie van de klep: klepdikte, mobiliteit van de klepbladen, prolaps, chordae en papillairspieren. Diameter van de AV-klep annulus. Beschrijf het aantal en de richting van de jet(s).

- Longvenen flow patroon; reversal van de flow in de longvenen is een teken van ernstige AV-klep insufficiëntie.

- Ernst van de AV-klep stenose kan worden gekwantificeerd middels Doppler (Vmax en gemiddelde drukgradiënt over de klep).

- *Optioneel: Vena contracta*

2. <u>Functie van de systeemkamer</u>

Er zijn steeds meer studies die aangeven dat de systolische en diastolische functie van de systeemkamer al op de kinderleeftijd verminderd kan zijn. Daarnaast is disfunctie van de systeemkamer voorspellend voor de prognose van een Fontan patiënt.

De echocardiografische evaluatie van de systolische en diastolische functie van de systeemkamer blijft een uitdaging bij Fontan patiënten. Er bestaan geen echocardiografische normaalwaardes. Daarnaast kunnen veel gestandaardiseerde metingen ter beoordeling van de hartfunctie van een biventriculaire circulatie niet eenvoudig vertaald worden naar de systeemkamer. Echter, met de komst van nieuwere conventionele metingen en strain imaging is het steeds beter mogelijk een kwantitatieve analyse van de systolische systeemkamerfunctie te doen. De echocardiografische beoordeling van de diastolische functie blijft zeer beperkt.

Voor de bepaling van de systolische en diastolische functie van de systeemkamer worden de standaard opnames gemaakt. De standaard opnames zijn afhankelijk van de morfologie van de systeemkamer (LV of RV).

Bij een morfologisch rechter systeemventrikel wordt bij voorkeur de FAC en eind-systolische en eind-diastolische area's gemeten, surrogaat markers voor systolische functie en ventrikelgrootte; bij een LV worden zowel de EF als ook de volumina gemeten volgens de biplane simpson methode.

Wandbewegingsstoornissen en systeemkamer dyssynchroniteit worden niet standaard gemeten en vormen geen onderdeel van deze leidraad. Evenals de indicaties en uitvoering van contrast echocardiografie.

Belangrijk: de meeste conventionele functiemetingen worden beïnvloed door AV-klep insufficiëntie.

*Optioneel: er is steeds meer evidence dat globale longitudinale strain een goede marker is voor de kwantificering van de systolische functie van de systeemkamer. Strain metingen zijn niet afhankelijk van de meethoek en geometrie van de systeemventrikel. Daarnaast lijkt het praktisch zeer goed haalbaar om tijdens het volledige echocardiografische onderzoek deze meetwaardes mee te nemen.*

*Omdat er geen normaalwaardes zijn van strain metingen bij univentriculaire harten, ligt de kracht van strain met name in de trend van metingen. Zo kan er beoordeeld worden of de functie van de systeemkamer een verslechtering over de tijd laat zien of niet.*

*Echocardiografische evaluatie:*

*Systolische functie systeemkamer (visueel en kwantitatief)*

- Subjectieve / kwalitatieve beoordeling van de ventriculaire functie ("eyeballing"). Hartfunctie in delen als normaal, milde, matige, en ernstige systolische disfunctie

- RV morfologie systeemkamer: Fractional area change (FAC) van de RV gemeten in de 4-kamer opname en gedefinieerd als: (eind-diastolische area) – (eind-systolische area) / (eind-diastolische area). Daarnaast meten van de RV eind-diastolische en eind-systolische area. Hartgrootte wordt geïndexeerd naar lichaamsoppervlakte.

- LV morfologie systeemkamer: Ejectie fractie (EF), eind-diastolisch volume (EDV), eind-systolisch volume (ESV) en slagvolume (SV) van de morfologische LV systeemkamer volgens de gemodificeerde Simpson biplane methode. De volumina worden geïndexeerd naar lichaamsoppervlakte.

- Tricuspid/mitral annular planar systolic excursion (TAPSE/MAPSE)

- Myocardiale Performance Index (MPI) met Tissue Doppler imaging van de vrije wand, of wanneer deze te bepalen is in 2 wanden, heeft dit de voorkeur. Waarden worden dan gemiddeld. TDI heeft de voorkeur boven conventionele pw Doppler.

- *Optioneel: Tissue Doppler S'*

- *Optioneel: AV-klep systolische-diastolische ratio (AVV SD ratio): kan gemeten worden bij aanwezigheid van een AV-klep insufficiëntie via cw Doppler, of via pw TDI opnames van de systeemkamer. De duur (ms) van de systolische fase wordt gemeten van begin tot eind van de AV-klep insufficiëntie. De duur van de diastolische fase wordt gemeten vanaf het eindpunt van AV-insufficiëntie tot aan het begin van de volgende AV-insufficiëntie signaal.*

- *Optioneel: Strain imaging van de systeemkamer (longitudinale en circumferentiële strain). De standaard opnames voor de RV zijn: 4-kamerbeeld en mid-ventriculaire korte-as, eventueel aangevuld met een 3-kamerbeeld. Voor een LV: 4-kamerbeeld en mid-ventriculaire korte-as, eventueel aangevuld met 2-kamerbeeld, 3-kamerbeeld, korte-assen apicaal en basaal.*

*Diastolische functie systeemkamer*

Standaard indices voor de diastolische functie zijn:

- Doppler evaluatie van de bloedstroom over de atrioventriculaire klep; E en A; E/A ratio; deceleratietijd

- Tissue Doppler evaluatie; E'en A' (E' van de vrije wand of beide wanden (lateraal en septaal) E/E'ratio

3. Longvenen flow

Semilunaire kleppen, uitstroombaan systeemkamer en aortaboog

Disfunctie van een semilunair klep (verdikking, prolaps, stenose, insufficiëntie) kan zich ontwikkelen. Zeker wanneer er chirurgie nodig is geweest aan de semilunaire kleppen, uitstroombaan, en aortaboog (zoals bij de Norwood operatie, hypoplasie van de aortaboog, obstructie aortaboog, hybride ingrepen, aanleggen van een Damus-Kaye-Stansel (DKS) operatie). De aortaklep (neo-aortaklep) kan in aanleg al een abnormale vorm hebben.

*Echocardiografische evaluatie:*

- Morfologie van de semiliunaire klep(pen), uitstroombaan en aortaboog in meerdere opnames.
- Diameter van de annulus, aortawortel, aorta ascendens, transverse aortaboog, aorta descendens, wanneer van toepassing.
- Insufficiëntie van de klep(pen): kwalitatieve gradering van de ernst van de klepinsufficiëntie; 0 = geen/triviaal, 1 = mild, 2 = matig, 3 = ernstig.
- Vmax bepalen in bovengenoemde structuren. Stenose in bovengenoemde structuren kwantificeren middels Doppler (Vmax en gemiddelde drukgradiënt over de klep).
- Optioneel: Vena contracta wanneer er insufficiëntie bestaat. Evenals PW dan wel CW Doppler van de insufficiëntie jet, pressure half-time, centrale of excentrische jet.

4. Fontan tunnel en PCPC / Glenn anastomose

Obstructie in de Fontan tunnel is vaak moeilijk te diagnosticeren middels echocardiografie. Bij twijfel is aanvullende diagnostiek geïndiceerd (bv MRI of CT).

Belangrijk is dat een drukgradiënt van 2-3 mmHg in het veneuze systeem al een aanwijzing kan zijn voor een ernstige stenose.

Meerdere opnames zijn nodig om de Fontan pathway en pulmonaal arteriën goed in beeld te krijgen. Vaak kan ook een sweep over meerdere structuren aanvullend inzicht geven. Subcostale opname voor de evaluatie van de IVC en proximale deel van de Fontan tunnel. Suprasternale notch en hoge parasternale opnames rechts en links voor visualisatie van de SVC-PA overgang(en) en flow in beide pulmonaal arteriën. En hoge parasternale view rechts kan behulpzaam zijn. Vier-kamer blik voor een korte-as opname van de Fontantunnel.

*Echocardiografische evaluatie:*

- Vanuit de parasternale- en/of suprasternale opname worden de SVC, vena anonyma, cavopulmonale connecties, en de pulmonaal arteriën afgebeeld. Let hierbij op stuwingsverschijnselen, stenosen en torsie van de structuren.
- Let op retrograde flow vanuit de LPA of RPA (flow reversal pulmonary artery).
  Is een teken van Fontan pathway probleem.

- De diameter(s) kan (kunnen) gemeten worden (VCS, LPA, RPA, VCI, Fontantunnel). Variatie tijdens respiratie kan een uiting zijn van stuwing (M-mode sniff). De bloedstroom in deze structuren wordt geëvalueerd middels kleuren Doppler. De normale bloedstroom door deze structuren wordt gekenmerkt door een lage flowsnelheid die ademvariabel is. Let op spontaan contrast.

- Subcostaal en apicaal: evaluatie van de Fontantunnel. Fenestratie of baffle lek. Mean Doppler gradiënt is equivalent aan de transpulmonale gradiënt.

5. <u>Obstructie van intracardiale structuren</u>

- Evaluatie van de atriale communicatie volgens standaard echo. Evenals aandacht voor een VSD dan wel bulboventriculaire foramen.

- Evaluatie van de longveneuze retour. Compressie van de longvenen kan soms ontstaan. Opname van de longvenen in de vier-kamer blik kan hierbij helpen.

6. <u>Collateralen</u>

Collateralen, veno-pulmonaalveneus en aortopulmonaal, worden vaak gediagnosticeerd bij Fontan patiënten en kunnen een teken zijn van een suboptimale hemodynamiek. Veno-veneuze collateralen, vooral gelegen onder het diafragma, zijn mogelijk geassocieerd met een slechtere prognose. Cyanose kan ontstaan bij significante systeemveneuze collateralen waarbij een verbinding bestaat naar het pulmonaalveneuze systeem of een atrium. Significante aortopulmonale collateralen kunnen zorgen voor volumebelasting van de systeemventrikel.

Vaak contrastecho nodig voor de diagnose. Let hierbij op de locatie van inspuiten (armen of benen, links of rechts).

*Echocardiografische evaluatie:*

- Vanuit de parasternale- en/of suprasternale opname. Kijken naar aanwijzingen voor arteriële en veneuze flow, lateraal van mediastinum, of uitgaande van veneuze structuren. Vaak alleen zichtbaar met lage Nyquist instellingen.

## Samenvatting echo opnames

| Window | Anatomie | Images | Tips |
|---|---|---|---|
| Subcostaal | Ventrikel(s) | • Eyeballing functie<br>• AV-klep insufficiëntie (color) | • Lange en korte as |
| | IVC | • 2D (diameter thv diafragma)<br>• Color<br>• M-Mode (sniff) | • Lage Nyquist |
| | Levervenen | • Color<br>• PW tijdens in-en expiratie | |
| | Conduit | • Connectie VCI: 2D, color, PW<br>• Traject: Thrombi?<br>• Fenestratie: color, PW (peak en mean drukgradiënt) | • Subcostaal lange as<br>• Lage Nyquist<br>• Ademhalingsregistratie |
| | Ao Abd | • 2D<br>• Color<br>• PW | |
| | Atriale communicatie | • 2D lange en korte as<br>• Color<br>• PW | |
| | Evt. Vena Azygos | • Color<br>• PW | |
| Parasternale lange as | Ventrikel | • Dimensie 2D (m-Mode) | |
| | Atrium | • Dimensie 2D | |
| | Uitstroombaan | • Doorgankelijkheid van uitstroombaan; 2D Color, PW, CW<br>• Indien DKS beoordeling aorta-pulmonale connectie | |
| | Aorta / neo Aorta | • 2D (annulus, wortel, overgang, Ao Asc)<br>• Color<br>• PW, CW<br>• Insufficiëntie | |
| | AV-klep(pen) | • 2D<br>• Color<br>• CW | |
| | Evt. VSD | • 2D<br>• Color<br>• PW, CW | |
| Parasternale korte as | AoV niveau | • Insufficiëntie (color) | |
| | AV-klep niveau | • Insufficiëntie (color) | |
| | Pulmonaalvenen | • Rechter onderste longvene (soms ook linker onderste longvene te zien); PW | Lage doppler scale met ademhalingscurve |
| | LV niveau | • Eyeballing kamerfunctie | |
| Hoog parasternaal | Pulmonaaltakken | • Diameter in 2D<br>• Flow patroon<br>• PW | • Lage doppler scale |
| Apicaal | '4-kamer' | • Eyeballing functie<br>• Ventrikel dimensie (net boven AV klep)<br>• AV klep inflow (E/A ratio, mean en max gradient)<br>• Insufficiëntie (Vmax, dp/dt. Duur RR interval)<br>• TDI van laterale wand<br>• Bij rechter systeemkamer: TAPSE, FAC<br>• Bij linker systeemkamer: EF met Biplane Simpson<br>• VSD: grootte en flow<br>• (Strain) | |
| | 2- kamer | • Eyeballing functie<br>• Bij LV voor EF met Biplane Simpson | |
| | '5-kamer' | • Uitstroombaan<br>• Insufficiëntie (neo) aortaklep | |
| Suprasternaal | Aortaboog | • Hypoplasie/ coarctatio; 2D, color<br>• Aanwezigheid aortapulmonale collateralen; color | |
| | Aorta ascendens | • Dimensie: 2D | |

| | | | |
|---|---|---|---|
| | | • Color<br>• PW/CW | |
| | Pulmonaaltakken | • Dimensie: 2D<br>• Flow; color en PW | • Gebruik ademhalingsregistratie |
| | VCS | • Dimensie: 2D<br>• Color<br>• PW | |
| | Bidirectionele Glenn | • Dimensie: 2D<br>• Color<br>• PW/CW<br>• Evt. Bilaterale Glenn? | • Lage Nyquist |
| Lateraal | Diafragma | • Pleuravocht?<br>• Mobiliteit diafragma | |

## Literatuur


1. Kutty S, Rathod RH, Danford DA, Celermajer DS. Role of imaging in the evaluation of single ventricle with the Fontan palliation. Heart 2016;102:174-183.
2. Tseng SY, Siddiqui S, Di Maria MV, et al. Atrioventricular valve regurgitation in single ventricle heart disease: a common problem associated with progressive deterioration and mortality. J Am Heart Assoc 2020;9:e015737
3. Dearani JA, Stephens EH. Management of the bad atrioventricular valve in Fontan…time for a change. J Thorac Cardiovasc Surg 2019;158:1643-1648.
4. Cetta F, Driscoll DJ. Bad atrioventricular valve, bad Fontan. J Am Coll Cardiol 2019;73:823-825.
5. King G, Ayer J, Celermajer D, et al. Atrioventricular valve failure in Fontan palliation. J Am Coll Cardiol 2019;73:810-822.
6. Pundi KN, Johnson JN, Dearani JD, et al. 40-year follow-up after the Fontan operation: long-term outcomes of 1052 patients. J Am Coll Cardiol 2015;66:1700-1710.
7. Buber J, Gibbons Schwaegler R, Dray EM. Echocardiographic evaluation of univentricular physiology and cavopulmonary shunts.
8. Rios R, Ginde S, Saudek D, Loomba RS, Stelter J, Frommelt P. Quantitative echocardiographic measures in the assessment of single ventricle function post-Fontan: incorporation into routine clinical practice. Echocardiography 2017;34:108-115.
9. Rhodes J, Margossian R, Sleeper L, et al. Non-geometric echocardiographic indices of ventricular function in patients with a Fontan circulation. J Am Soc Echocardiogr 2011;24:1213-1219.
10. Grattan M, Mertens L. Mechanics of the functionally univentricular heart. How little do we understand and why does it matter? Can J Cardiol 2016;32:1033.e11-1033.e18.
11. Campbell MJ, Quartermain MD, Cohen MS, et al. Longitudinal changes in echocardiographic measures of ventricular function after Fontan operation. Echocardiography 2020;37:1443-1448.
12. Joyce J, OLeary ET, Mah DY, Harrild DM, Rhodes J. Cardiac resynchronization therapy improves the ventricular function of patients with Fontan physiology. Am Heart J 2020;230:82-92
13. Rathod RH, Prakash A, Kim YY, et al. Cardiac magnetic resonance parameters predict transplantation free survival in patients with Fontan circulation. Circ Cardiovasc Imaging 2014;7:502–509.
14. Margossian R, Schwartz ML, Prakash A, et al; Pediatric Heart Network Investigators. Comparison of echocardiographic and cardiac magnetic resonance imaging measurements of functional single ventricular volumes, mass, and ejection fraction (from the Pediatric Heart Network Fontan Cross-Sectional Study). Am J Cardiol 2009;104:419–428.
15. Ghelani SJ, Harrild DM, Gauvreau K, Geva T, Rathod RH. Comparison between echocardiography and cardiac magnetic resonance imaging in predicting transplant-free survival after the Fontan operation. Am J Cardiol 2015;116:1132–8.
16. Friedberg MK, Silverman NH. The systolic to diastolic duration ratio in children with hypoplastic left heart syndrome: a novel Doppler index of right ventricular function. J Am Soc Echocardiogr 2007;20:749–55.
17. Cordina R, von Klemperer K, Kempny A, et al. Echocardiographic predictors of mortality in adults with a Fontan circulation. JACC Cardiovasc Imaging 2017;10:212-213.
18. Cordina R, Ministeri M, Babu-Narayan SV, et al. Evaluation of the relationship between ventricular end-diastolic pressure and echocardiographic measures of diastolic function in adults with a Fontan circulation. Int J Cardiol 2018;259:71-75.
19. Bellsham-Revell HR, Tibby SM, Bell AJ, et al. Tissue Doppler time intervals and derived indices in hypoplastic left heart syndrome. Eur Heart J Cardiovasc Imaging 2021;13:400-407.

20. Budts W, Ravekes WJ, Danford DA, Kutty S. Diastolic heart failure in patients with the Fontan circulation: a review. JAMA Cardiol 2020;5:590-597.
21. Margossian R, Sleeper LA, Pearson GD, et al. Assessment of diastolic function in single-ventricle patients after the Fontan procedure. J Am Soc Echocardiogr 2016;29:1066-73.
22. Spearman AD, Ginde S, Goot BH, et al. Echocardiographic identification of pulmonary artery flow reversal: an indicator of adverse outcomes in single ventricle physiology. Pediatr Cardiol 2020;41:1632-1638.
23. Grosse-Wortmann L, Al-Otay A, Yoo SJ. Aortopulmonary collaterals after bidirectional cavopulmonary connection or Fontan completion: quantification with MRI. Circ Cardiovasc Imaging 2009;2:219-225.
24. Banka P, Sleeper LA, Atz AM, et al. Practice variability and outcomes of coil embolization of aortopulmonary collaterals before Fontan completion: a report from the Pediatric Heart Network Fontan cross-sectional study. Am Heart J 2011;162:125-130.
25. Poterucha JT, Johnson JN, Taggart NW, et al. Embolization of veno-venous collaterals after the Fontan operation is associated with decreased survival. Cong Heart Dis 2015;10:E230-E236.

## dP/dT en Tei index

dP/dT wordt gemeten bij insufficiëntie jet van de AV klep bij Vmax respectievelijk 1- 3 m/s.
De helling is de Dp/Dt. > 1000 mmHg/s past bij goede functie.

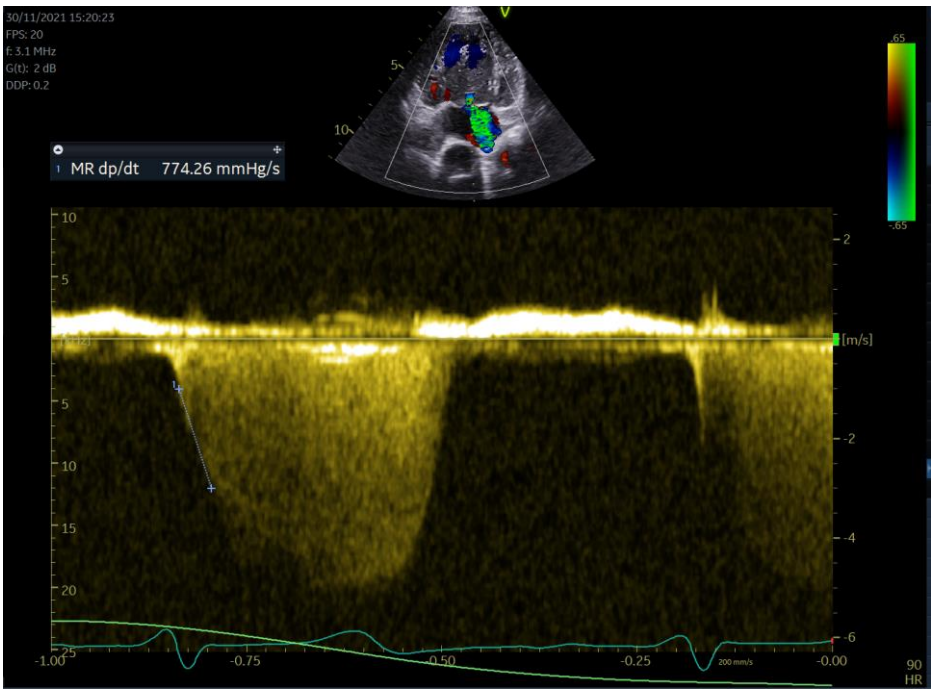


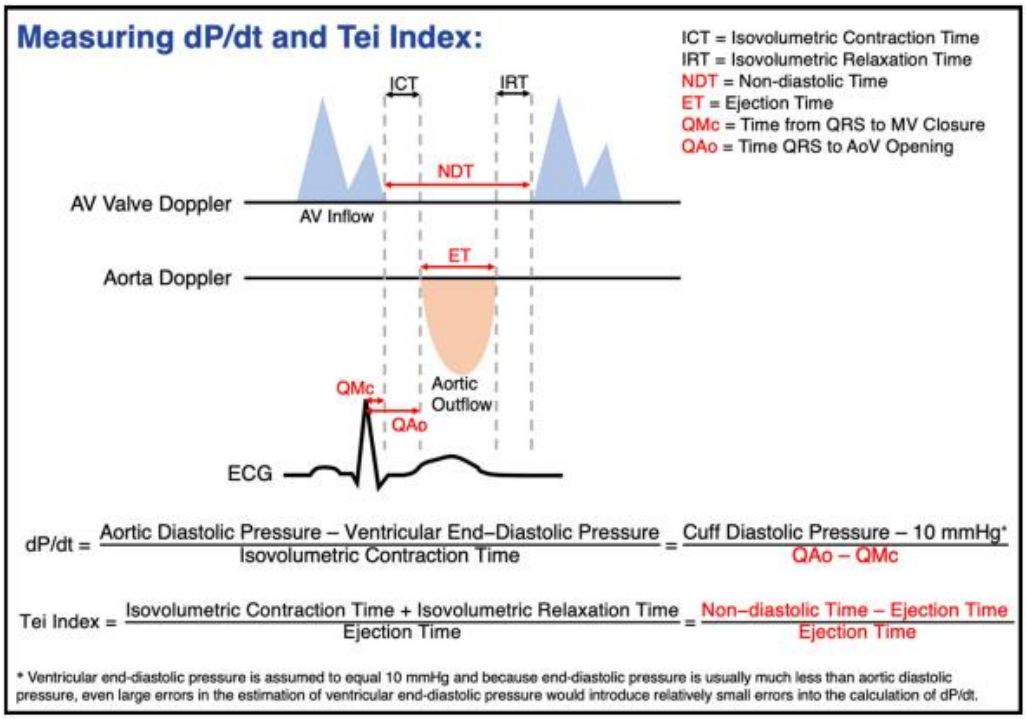


Measurement of $dP/dt_{ic}$ and Tei index. Red text = measured entities. *NDT*, n ondiastolic time; *ET*, ejection time; *QMc*, time from QRS to AV valve closure; *QAo*, time QRS to AoV opening. Ventricular end-diastolic pressure is assumed to equal 10 mm Hg, and because end-diastolic pressure is usually much less than aortic diastolic pressure, even large errors in the estimation of ventricular end-diastolic pressure would introduce relatively small errors into the calculation of dP/dt.

## Flowpatroon superior arteria mesenterica

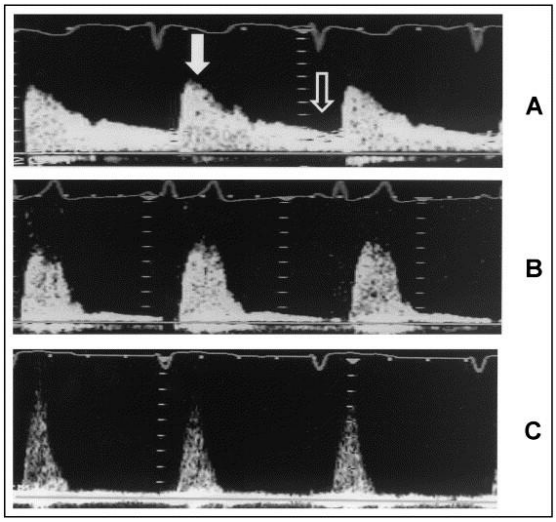


A: normaal flow patroon
B: Flowpatroon bij Fontan patiënt (afname van diastolische flow)
C: Fontan patiënt met PLE (verdere afname van diastolische flow)

## Strain

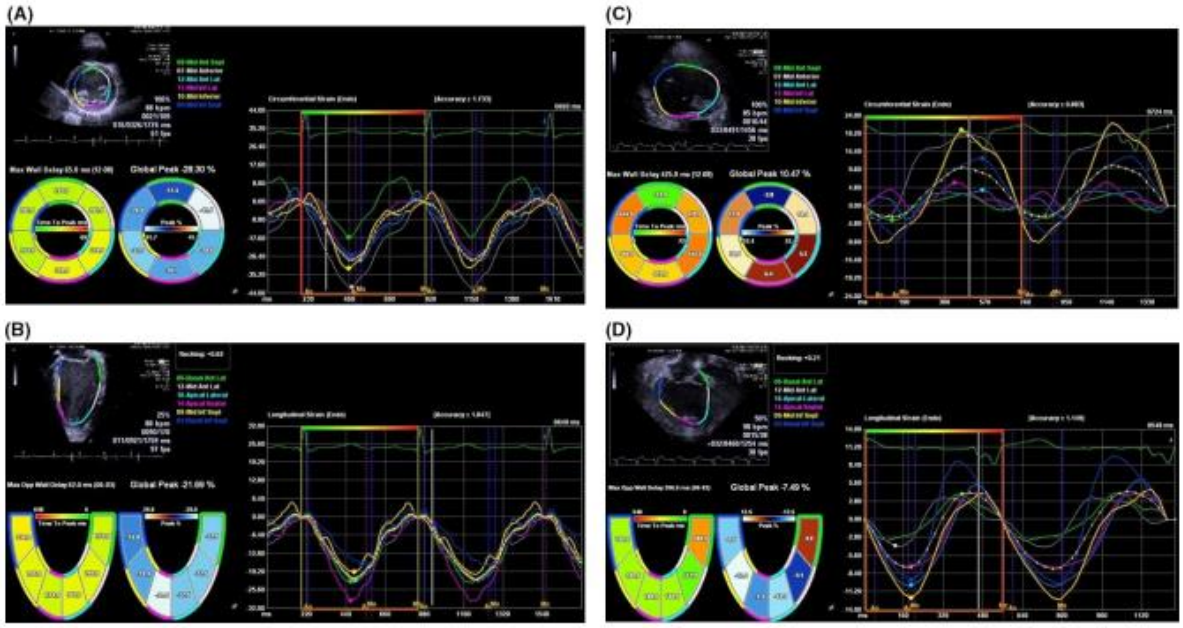


**FIGURE 1** An example of 2D speckle tracking for circumferential strain and longitudinal strain analysis in a patient with single left ventricle (A, B) and single right ventricle (C, D). The upper left of the figures shows six ventricular segments labeled by segment with different colors. The right side of the figures is a temporal graphic display of six segmental strain tracings throughout the cardiac cycle. The colors of the tracings correspond to the colors of the segments seen in the upper left. The time to peak strain and peak strain for each segment is depicted in "bullet" format at the lower left of the figures with the maximal wall delay and global peak systolic strain values displayed above the bullets

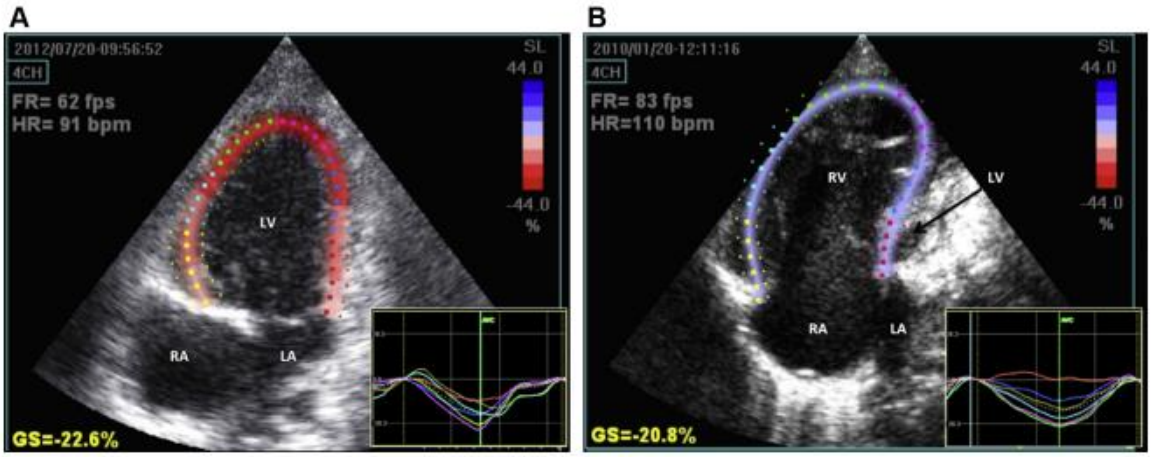


**Figure 3.** Assessment of strain in patients with UVH using speckle tracking echocardiography. (**A**) Single LV (Tricuspid atresia). (**B**) Single RV (hypoplastic left heart syndrome). LA, left atrium; LV, left ventricle; RA, right atrium; RV, right ventricle; UVH, univentricular heart.

## S/D duration ratio

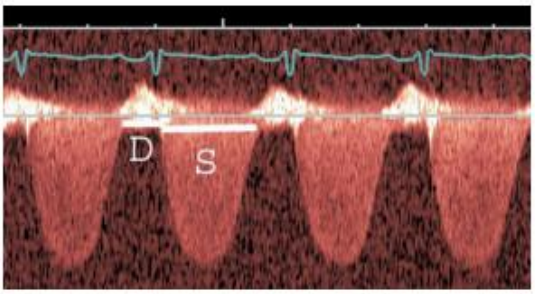


**Figure 1** Representative Doppler tracing obtained from apical 4-chamber view from patient with hypoplastic left heart syndrome. Duration of systole is measured from duration of tricuspid regurgitation (TR) (*white bar*, *S*). Interval between end of TR flow to onset of regurgitant flow in subsequent cardiac cycle demarcates duration of diastole (*white bar*, *D*).

## MPI

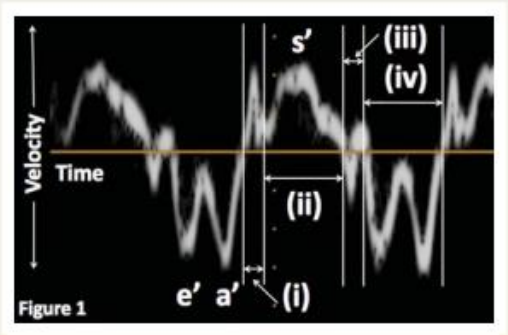


**Figure 1** Pulsed tissue Doppler trace at the tricuspid annulus on the right ventricular free wall. RR interval was measured between two consecutive R waves. (i) Isovolumic contraction time (IVCT): From the end of the a′ wave to the beginning of the s′ wave (ii) Ejection time (ET): From the beginning of the s′ wave to the end of the s′ wave (iii) Isovolumic relaxation time (IVRT): From the end of the s′ wave to the beginning of the e′ wave (iv) Filling duration (FT) was calculated from the RR interval minus (IVCT + ET + IVRT). Myocardial performance index (MPI) was calculated as previously described[26] (IVCT + IVRT)/ET; Systolic time (ST) = IVCT + ET; Diastolic time (DT) = IVRT + FT; systolic to diastolic (S:D) time ratio = ST/DT.

## Flow reversal in takken Arteria Pulmonalis

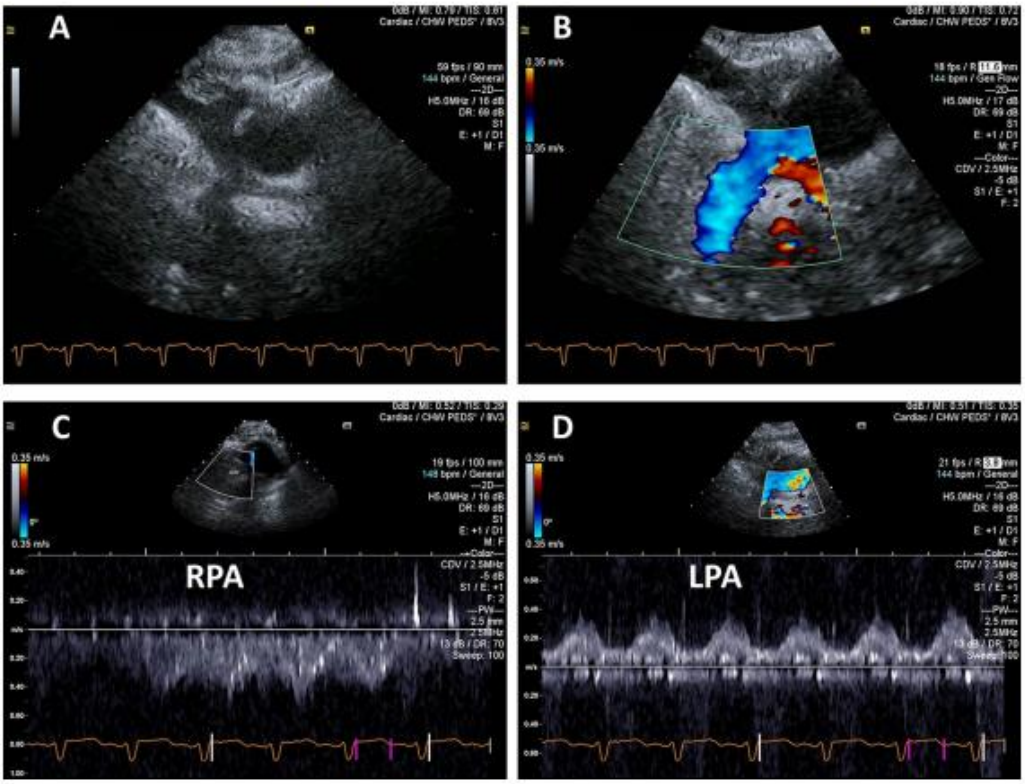


**Fig. 1** Echocardiographic assessment of pulmonary artery flow reversal. **a** Two-dimensional image from the suprasternal notch short axis view showing patent superior vena cava to pulmonary artery anastomosis. **b** Color Doppler demonstrating low-velocity antegrade flow in the SVC and RPA but retrograde flow in the LPA. **c** Pulse wave spectral Doppler in the RPA confirming low-velocity antegrade pulmonary blood flow in the RPA. **d** Pulse wave spectral Doppler in the LPA confirming pulsatile retrograde flow in the LPA. *LPA* left pulmonary artery, *RPA* right pulmonary artery, *SVC* superior vena cava