LANDELIJKE LEIDRAAD

Cardiale MRI follow-up van patiënten met een Fontan circulatie

Werkgroep Imaging (Sectie Kindercardiologie NVK) – Sectie Cardiovasculaire radiologie (NVvR)

Drs. M. Attrach (radioloog, Erasmus MC), Dr. A.A.W. Roest (kindercardioloog, LUMC)

Introductie:

Patiënten met een 1-kamer circulatie representeren de groep met de meest ernstige vorm van een aangeboren hartafwijking. Sinds de introductie van de Fontan-circulatie zijn er meerdere modificaties van de chirurgische constructie van de Fontan circulatie beschreven. In Nederland wordt in het algemeen als eerste de zogenaamde (bidirectionele) partiële cavo-pulmonale connectie (PCPC) aangelegd, ook wel Glenn-operatie genoemd, waarin de vena cava superior wordt verbonden met de longslagader. Als 2de stap in de completering van de totale cavo-pulmonale connectie (TCPC), ofwel Fontan circulatie, wordt de onderste vena cava superior verbonden met de longcirculatie. Hiervoor worden 2 technieken gebruikt: het plaatsen van een extra cardiaal conduit m.b.v. kunstmateriaal (ECC) of wel de laterale tunnel (LT) benadering, waarin er een tunnel wordt geconstrueerd door het atrium, waarbij een deel van de tunnel bestaat uit atriaal weefsel.

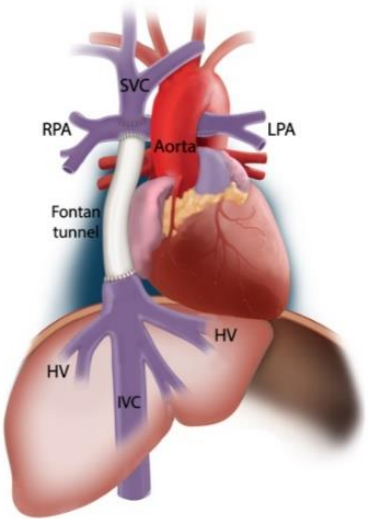

Figuur 1 *Schematische afbeelding van de Fontan circulatie. De vena cava superior is verbonden met de long circulatie. De vena cava inferior is verbonden de long cirucatie door een extra cardiaal conduit (ECC-Fontan tunnel)*

Er kunnen variaties van de systeem veneuze return zijn, zoals een bilaterale vena cavae superior of een interruptie van de vena cava inferior, waardoor aanpassingen in boven beschreven chirurgische benadering noodzakelijk zijn.

De unieke circulatie bij patiënten met een 1-kamer hart wordt dus gekenmerkt door 1 ventrikel die de systeemcirculatie ondersteunt en een passief systeem veneuze retour naar de longcirculatie (zonder subpulmonale ventrikel), waarbij de centraal veneuze druk chronisch verhoogd is.

Tijdens de follow-up na Fontan completering kunnen verschillende complicaties ontstaan:

- Fontan falen/ventrikelfalen
- Aritmieën
- Thrombo-embolieën
- Leverafwijkingen
- Protein losing entheropathie (PLE)
- Plastische bronchitis

Frequentie follow-up:

De 2020 Appropriate Use Criteria for Multimodality Imaging During the Follow-Up Care of Patients With Congenital Heart Disease (opgesteld door ACC/AHA/ASE/HRS/ISACHD/SCAI/SCCT/SCMR/SOPE) adviseert routine follow-up elke 3-5 jaar[(1)].

In de meest recente richtlijn uit 2019 van de American Heart Association[(2)(Ad1)] wordt geadviseerd om **na completeren Fontan** routine follow-up middels cardiale MRI te verrichten bij kinderen elke 3 jaar en bij adolescenten en volwassenen elke 2-3 jaar.

Indicatie:

- Patiënten met gecompleteerde Fontan circulatie die de leidraad kunnen ondergaan zonder sedatie (stil liggen gedurende ongeveer 45-60 minuten en opvolgen van ademhalingscommando's).
- Standaard uitgangs-MRI rond de leeftijd van 8-10 jaar, eerder op klinische indicatie. Bij voorkeur wordt dit gedaan onder omstandigheden waarbij geen narcose gegeven hoeft te worden. Als de benodigde diagnostische informatie het beste met MRI verkregen kan worden, kan MRI onder narcose nodig zijn.

Contra-indicaties:

Overleg van tevoren met radioloog en/of lokale veiligheidscommissie over alternatieve scanprotocollen (inclusief MRI beeldvorming onder sedatie/anesthesie) in geval van de volgende relatieve contra-indicaties:

- ICD/pacemaker in situ, MRI-incompatibel of -conditional materiaal
- Aritmie
- Claustrofobie
- Niet kunnen opvolgen van ademhalingscommando's

Aanvraag:

Voorgeschiedenis:

- Cardiale afwijking: intracardiale afwijking, systeem en pulmonaal veneuze connecties, aorta pathologie
- Chirurgische ingrepen: mBT shunts? Operaties aortaboog, DKS/Norwood
- Type PCPC en TCPC, zonder/met fenestratie (spontaan/percutaan gesloten?)
- Locatie en grootte stents

Klinische situatie: inspanningstolerantie; aanwijzingen voor leverfunctieafwijkingen, PLE

Relevante echobevindingen

Vraagstelling:

Anatomie:

Dimensies van de verschillende segmenten van de Fontan circulatie, longveneuze retour en (thoracale) aorta

Functie:

- Ventriculaire functie
- Functie AV en VA-kleppen

Hemodynamiek:

- Bloedstroomsnelheid en -volume in de aorta (aanwijzingen voor vernauwing?)
- Bloedstroomsnelheid en -volume in de verschillende segmenten van de Fontancirculatie
- Verhouding van bloedstroom tussen linker- en rechterlong
- Aanwezigheid en berekening van collaterale circulatie

Fibrosemetingen: Lokale en globale myocardiale fibrose

Thrombose: Aanwijzingen voor thrombose in Fontan circulatie

Leidraad[3]

In principe geen infuus inbrengen, tenzij gezien de vraagstelling (bijvoorbeeld imaging fibrose/litteken) intraveneus contrast vereist is.

Scanner: 1.5 of 3 Tesla		
Scan	**Techniek**	**Bijzonderheden**
Anatomie		
Localizers	Lokale standaard	
Non-contrast enhanced MR Angiografie hart en aorta*	3D SSFP non-contrast enhanced MRA	ECG-gated en navigator gebaseerd voor reductie van bewegingsartefacten (door ademhaling/hartactie)
Black-blood imaging transversaal	BB	Multislice apex- tot craniaal van de pulmonaal arteriën
Functie		
4 kamer	Cine SSFP	In principe retrospectieve ECG triggering, eind-expiratoir.
2 kamer	Cine SSFP	
3 kamer	Cine SSFP	
Korte as**	Cine SSFP	Multislice inclusief atria
Flow	**In doorademing**	**Venc zo nodig aanpassen aan maximum velocity op echo**
FLOW VCI	2D gradient echo through-plane	Venc 80 cm/s Let op uitmonding van levervenen
FLOW VCS		Venc 80 cm/s
FLOW APD		Venc 80 cm/s
FLOW APS		Venc 80 cm/s
FLOW aorta op klep		Venc 180 cm/s
FLOW aorta na klep		Venc 180 cm/s
FLOW aorta diafragma		Venc 180 cm/s
FLOW AV-klep(pen)		Venc 100 cm/s
Optioneel		
4D flow	3D time-resolved phase-contrast	
T1 mapping	Inversion recovery	
* Aanvullende contrast MRA scan indien non-contrast enhanced MRA niet diagnostisch ** Overweeg als alternatief axiale Cine SSFP bij complexe kamermorfologie		

Ter overweging:

- Dobutamine stress afhankelijk van de lokale klinische expertise (beoordelen functionele reserve monoventrikel)

Op indicatie:

- Contrast-enhanced MRA (indien non-contrast enhanced MRA van onvoldoende kwaliteit waarbij goede afspraken gemaakt dienen te worden over intraveneuze toegang tussen kindercardiologie/radiologie op lokaal niveau)
- Delayed enhancement (indien coronair problematiek post-operatief/ tijdens follow-up of fibrose imaging vereist is bijvoorbeeld in het geval van VT's)

Post processing:

Functie:

- Ejectiefractie en volume van beide ventrikels, absoluut en relatief (geïndexeerd voor BSA) [4].

NB: Referentie voor normaalwaarden volumina en functie leeftijd gerelateerd [5] en voor Fontan patiënten [6][7].

- Ingetekende contouren opslaan in het PACS voor toekomstige referentie.

Flow:

- Mate van klepinsufficiëntie van aorta
- Mate van AV-klep insufficiëntie (indirecte methode of directe methode)
- Flowverhouding LPA - RPA voor perfusiedistributie
- Aanwezigheid van tunnellek
- Aanwezigheid van venoveneuze en aortapulmonale collateralen (mismatch tussen flowmetingen, die niet te verklaren is door andere zaken)

Anatomie:

- Omschrijving anatomie Fontan circuit
    - Eventuele stenosen dubbel oblique meten
- Dimensie van aortawortel en aorta ascendens
- Anatomie van de proximale coronairen en de aanwezigheid van coronaire anomalieën
- Aanwezigheid van stenosen aorta ascendens en aortaboog en andere postoperatieve complicaties
- De aanwezigheid van LVOT obstructie
- Aanwezigheid van thrombus in de fontancirculatie
- De aanwezigheid van fibrose of doorgemaakte myocardiale infarcering (indien delayed enhancement imaging verricht)

Laatste update: 09-02-2022

Revisie uiterlijk: 09-02-2027

Referenties

1. ACC/AHA/ASE/HRS/ISACHD/SCAI/SCCT/SCMR/SOPE 2020 Appropriate Use Criteria for Multimodality Imaging During the Follow-Up Care of Patients With Congenital Heart Disease: A Report of the American College of Cardiology Solution Set Oversight Committee and Appropriate Use Criteria Task Force, American Heart Association, American Society of Echocardiography, Heart Rhythm Society, International Society for Adult Congenital Heart Disease, Society for Cardiovascular Angiography and Interventions, Society of Cardiovascular Computed Tomography, Society for Cardiovascular Magnetic Resonance, and Society of Pediatric Echocardiography.
   Writing Group, Sachdeva R, Valente AM, Armstrong AK, Cook SC, Han BK, Lopez L, Lui GK, Pickard SS, Powell AJ; Rating Panel, Bhave NM, Sachdeva R, Valente AM, Pickard SS, Baffa JM, Banka P, Cohen SB, Glickstein JS, Kanter JP, Kanter RJ, Kim YY, Kipps AK, Latson LA, Lin JP, Parra DA, Rodriguez FH 3rd, Saarel EV, Srivastava S, Stephenson EA, Stout KK, Zaidi AN; Solution Set Oversight Committee, Gluckman TJ, Aggarwal NR, Bhave NM, Dehmer GJ, Gilbert ON, Kumbhani DJ, Price AL, Winchester DE, Gulati M; Appropriate Use Criteria Task Force, Dehmer GJ, Doherty JU, Bhave NM, Daugherty SL, Dean LS, Desai MY, Gillam LD, Mehrotra P, Sachdeva R, Winchester DE.
   J Am Soc Echocardiogr. 2020 Oct;33(10):e1-e48. doi: 10.1016/j.echo.2020.04.026. PMID: 33010859

2. Evaluation and Management of the Child and Adult With Fontan Circulation: A Scientific Statement From the American Heart Association.
   Rychik J, Atz AM, Celermajer DS, Deal BJ, Gatzoulis MA, Gewillig MH, Hsia TY, Hsu DT, Kovacs AH, McCrindle BW, Newburger JW, Pike NA, Rodefeld M, Rosenthal DN, Schumacher KR, Marino BS, Stout K, Veldtman G, Younoszai AK, d'Udekem Y; American Heart Association Council on Cardiovascular Disease in the Young and Council on Cardiovascular and Stroke Nursing.Circulation. 2019 Jul 1:CIR0000000000000696. doi: 10.1161/CIR.0000000000000696. Online ahead of print.
   PMID: 31256636

3. Guidelines and protocols for cardiovascular magnetic resonance in children and adults with congenital heart disease: SCMR expert consensus group on congenital heart disease. Fratz S, Chung T, Greil, GF et al. *J Cardiovasc Magn Reson 15, 51 (2013)*

4. Geometric method for measuring body surface area: a height-weight formula validated in infants, children, and adults. Haycock GB, Schwartz GJ, Wisotsky DH. *J Pediatr, 93 (1978), pp. 62-66*

5. Multicentre reference values for cardiac magnetic resonance imaging derived ventricular size and function for children aged 0-18 years. van der Ven JPG, Sadighy Z, Valsangiacomo Buechel ER et al. *J Cardiovasc Magn Reson 17, 29 (2015), pp. 102-113*

6. Ventricular function and cardiac reserve in contemporary Fontan patients. S.S. Bossers, L. Kapusta, I.M. Kuipers, G. van Iperen, A. Moelker, L.J. Kroft, et al. *Int. J. Cardiol., 196 (2015), pp. 73-80*

7. Integrated clinical and magnetic resonance imaging assessments late after Fontan operation. S.L. Meyer, N. St Clair, A.J. Powell, T. Geva, R.H. Rathod. *J Am Coll Cardiol, 77 (2021), pp. 2480-2489*

Ad1 [2]

Table 13. Cardiovascular System Surveillance Testing

Test	Child	Adolescent	Adult
Outpatient visit, including physical examination	Every 6–12 mo	Every 6–12 mo	Every 6–12 mo
ECG	Every 6–12 mo	Every 6–12 mo	Every 6–12 mo
Echocardiogram	Yearly	Yearly	Yearly
Holter 24-hour monitor	Every 2–3 y	Every 1–2 y	Every 1–2 y
Exercise stress test	Every 2–3 y*	Every 1–3 y	Every 1–2 y
Serum BNP or NT-proBNP	Once in childhood	Every 1–3 y	Every 1–2 y
Cardiac MRI	Once every 3 y	Every 2–3 y	Every 2–3 y
CT angiography	As clinically indicated	As clinically indicated	As clinically indicated
Cardiac catheterization	As clinically indicated	Once every 10 y	Once every 10 y

BNP indicates brain natriuretic peptide; CT, computed tomography; MRI, magnetic resonance imaging; and NT-proBNP, N-terminal pro-B-type natriuretic peptide.

*In young children unable to participate in a complete exercise stress test (bike or treadmill) with metabolic assessment, testing may include a 6-minute walk to assess for distance, duration, and oxygen saturation measures of exercise capacity.