ECHO LEIDRAAD

Transpositie van de grote vaten (d-TGA) – Post-operatieve follow-up

Versie 2-11-22 (definitief)

Werkgroep Imaging NVK/kindercardiologie, NVVR/cardiovasculaire radiologie, NVVC/congenitale cardiologie

Auteurs: L. Geerdink en L.P. Koopman

Follow-up frequentie: > 1e levensjaar 1 keer per 1 a 3 jaar (afhankelijk van restafwijkingen)

Morfologie

- Rest ASD / VSD
- LV + RV dimensies (PLAX en PSAX M-mode)
- Anastomose aorta en a. pulmonalis, beoordeel eventuele stenose
- Aortaklep, aortawortel en aorta ascendens dimensies (z-scores volgens lokaal gebruikte Z-scores), aortaboog
- Pulmonaaltakken, beoordeel eventuele stenose
- Coronairostia + colour Doppler (op indicatie)

Functionele metingen

- Rest shunts: atriaal / ventriculair (L-R-Bidirectioneel + gradiënt)
- LV systolische & diastolische functie
- Bij indruk van verminderde functie overweeg: Biplane Simpson's/ 3D dan wel 4D LV EF
- PW mitralis inflow
- Optioneel: TDI LV laterale wand en septum (s', e'/a', E/e')
- Aortaklepinsufficiëntie: ernst
- Aortaboog
- RV systolische & diastolische functie
- Optioneel: RV fractional area change (FAC)
- Optioneel: Tricuspid annular plane systolic excursion (TAPSE)
- Tricuspidalisinsufficiëntie: ernst + RVSP
- PW tricuspidalis inflow
- Optioneel: TDI RV vrije wand (s', e'/a', E/e')

- Optioneel:
    - RV/LV longitudinale strain

Opnames

Window	Anatomie	Images	Tips
Subcostaal	IVC	• IVC inflow naar RA (colour) • M-mode IVC (op indicatie)	Indicator op ~12 uur Velocity scale terugbrengen totdat IVC aankleurt
	Ao Abd	• Aorta abdominalis (colour) • PW aorta abdominalis (indien eerder afwijkend)	Indicator op ~12 uur Optimaliseer Doppler hoek
	IAS	• IAS in korte as (2D, colour op indicatie) • meet rest-ASD (optioneel)	Indicator op ~3 uur
	SVC	• bicavale view (colour)	Indicator op ~6 uur
	Optioneel: RVOT	• RVOT • PW/CW over RVOT/MPA	
Parasternale lange as	LV, MV, AoV	• Parasternale lange as (2D en colour) • Meet Aov annulus, aortawortel, aorta ascendens • 2D/M-mode voor LV dimensies (optioneel)	Indicator op ~11 uur
	RV inflow	• TV inflow (colour) • Indien mogelijk CW van TI, bepaal RVSP	
	VSD	• VSD sweep lange as over IVS (colour) • Meet eventueel CW rest-VSD (meet peak gradient)	
	Optioneel: RVOT	• RVOT • PW/CW over RVOT/MPA	
Parasternale korte as	AoV niveau	• AoV (colour) • TV (colour) • CW van TI, bepaal RVSP • MPA anastomose (2D en colour) • LPA en RPA (2D en colour) • PW en CW door MPA, LPA, RPA, bepaal peak gradiënt	
	MV niveau	• MV (2D, colour op indicatie) • 2D/M-mode voor LV dimensies (optioneel)	
	LV niveau	• LV papillairspier en apex niveau voor functie (2D)	
Hoog parasternaal	pulmonaaltakken	• MPA en pulmonaaltakken (2D en colour) • Meet pulmonaaltakken (optioneel) • PW en CW van RPA en LPA	Indicator op ~3 uur Cave: LeCompte Tip: probe stevig tegen sternum (2e ICR li)
Apicaal	4-kamer	• 2D • MV inflow (colour) • PW MV inflow • LV EF (vooralsnog op centrum eigen manier) • RV-focused view • TV inflow (colour) • PW TV inflow • CW van TI, bepaal RVSP • RV FAC (optioneel) • TAPSE (optioneel) ---------- • PW TDI septum, LV laterale wand en RV vrije wand (optioneel) • Eventueel longitudinale strain (dan ook apicale 2,- en 3-kamer)	Evt post-processing bij goede RV-focused view
	4-kamer + aorta	• LVOT/AoV/AoA (2D, colour) • Meet CW over aortale anastomose (bij stenose ook PW)	
Suprasternaal	Aortaboog	• Lange as aortaboog (colour) • CW aorta descendens	Indicator op ~1 uur
	Aorta	• Bij verdenking relevante anastomose stenose meet CW Ao ascendens	Indicator op ~1 uur

Samenvatting verslag

- Atriale/ ventriculaire rest shunt indien aanwezig
- Tricuspidalisinsufficiëntie en geschatte rechter ventrikel druk
- Ernst van supravalvulaire (anastomose) stenose aortaal en pulmonaal
- Aanwezigheid/ernst van rechter en linker pulmonaaltakstenose
- LV dimensie en functie
- Aortaklepinsufficiëntie, aortawortel/ascendens dilatatie

(indien afwijkend)

Praktische referentiewaardes

TAPSE

Koestenberger M, Ravekes W, Everett AD, Stueger HP, Heinzl B, Gamillscheg A, Cvirn G, Boysen A, Fandl A, Nagel B. Right ventricular function in infants, children and adolescents: reference values of the tricuspid annular plane systolic excursion (TAPSE) in 640 healthy patients and calculation of z score values. J Am Soc Echocardiogr. 2009 Jun;22(6):715-9. doi: 10.1016/j.echo.2009.03.026. Epub 2009 May 7. PMID: 19423286.

Koestenberger M, Nagel B, Ravekes W, Urlesberger B, Raith W, Avian A, Halb V, Cvirn G, Fritsch P, Gamillscheg A. Systolic right ventricular function in preterm and term neonates: reference values of the tricuspid annular plane systolic excursion (TAPSE) in 258 patients and calculation of Z-score values. Neonatology. 2011;100(1):85-92. doi: 10.1159/000322006. Epub 2011 Jan 26. PMID: 21273793.

Aortawortel/ascendens dimensies

Gautier M, Detaint D, Fermanian C, Aegerter P, Delorme G, Arnoult F, Milleron O, Raoux F, Stheneur C, Boileau C, Vahanian A, Jondeau G. Nomograms for aortic root diameters in children using two-dimensional echocardiography. Am J Cardiol. 2010 Mar 15;105(6):888-94. doi: 10.1016/j.amjcard.2009.11.040. PMID: 20211339.

Pettersen MD, Du W, Skeens ME, Humes RA. Regression equations for calculation of z scores of cardiac structures in a large cohort of healthy infants, children, and adolescents: an echocardiographic study. J Am Soc Echocardiogr. 2008 Aug;21(8):922-34. doi: 10.1016/j.echo.2008.02.006. Epub 2008 Apr 11. PMID: 18406572.

Sluysmans T, Colan SD. Structural measurements and adjustment for growth. In: Lai WW, Cohen MS, Geva T, Mertens L, editors. Echocardiography in Pediatric and Congenital Heart Disease. Wiley-Blackwell, West Sussex, UK, 2009. Chapter 5.

Colan SD. Normal echocardiographic values for cardiovascular structures. In: Lai WW, Cohen MS, Geva T, Mertens L, editors. Echocardiography in Pediatric and Congenital Heart Disease. Wiley-Blackwell, West Sussex, UK, 2009. Appendix 1, pp 765-785.

TDI linker en rechter ventrikel

Eidem BW, McMahon CJ, Cohen RR, Wu J, Finkelshteyn I, Kovalchin JP, Ayres NA, Bezold LI, O'Brian Smith E, Pignatelli RH. Impact of cardiac growth on Doppler tissue imaging velocities: a study in healthy children. J Am Soc Echocardiogr. 2004 Mar;17(3):212-21. doi: 10.1016/j.echo.2003.12.005. PMID: 14981417.

Aandachtspunten pre-operatief (additioneel aan standaard echoleidraad)

Morfologie

- Interatriale septum: OFO/ASD grootte en shunt,
  bij relevante restrictie: **Overweeg Rashkind procedure!**
- PDA: grootte en shunt
- Eventuele VSD's: grootte, shunt en relatie tot de grote vaten
- Beoordeel LVOT en eventuele obstructie
- Beoordeel RVOT en eventuele obstructie
- Relatie tussen positie aorta en a. pulmonalis
- Aortaklep en pulmonalisklep: grootte, anatomie en klepbladen
- Coronairen, eventueel m.b.v. onderstaand schema

Functionele metingen

- Shunt over IAS: richting en gradient
- Shunt over VSD: richting en gradient
- Shunt over PDA: richting
- LV + RV: dimensies, systolische & diastolische functie
- Aortaklep en pulmonaalklep: gradient PW en CW

Coronair patronen in d-TGA

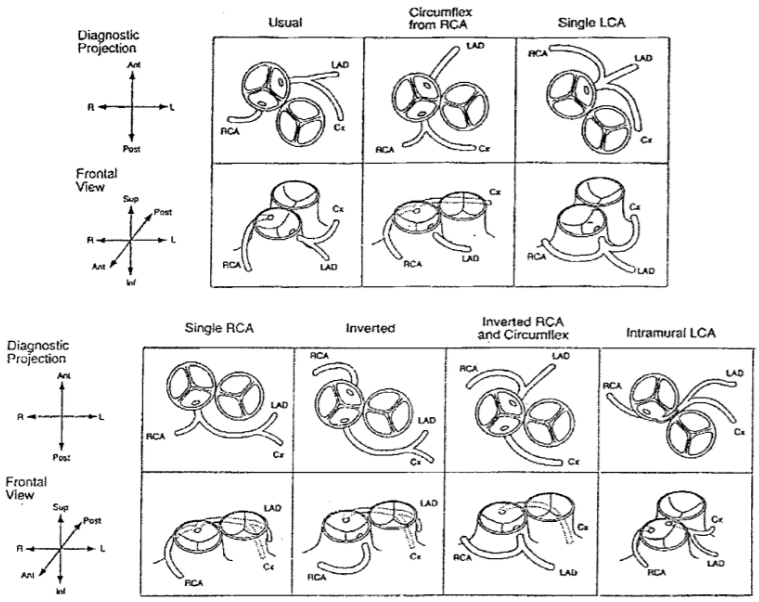

Figure 1. Coronary artery patterns seen in TGA. Upper panels show coronary artery distribution as visualized by 2D echocardiography and caudally angulated aortography. Lower panels show same coronary artery distribution as viewed from front. Ant indicates anterior; Post, posterior; R, right; L, left; Sup, superior; Inf, inferior; LAD, left anterior descending artery; and Cx, circumflex coronary artery. Reproduced with permission from Wernovsky and Sanders.[8]

Pasquali SK, Hasselblad V, Li JS, Kong DF, Sanders SP. Coronary artery pattern and outcome of arterial switch operation for transposition of the great arteries: a meta-analysis. Circulation. 2002 Nov 12;106(20):2575-80. doi: 10.1161/01.cir.0000036745.19310.bb. PMID: 12427654.

Samenvatting verslag

- PFO/ASD: grootte en shunt, **restrictie?**
- VSD: grootte en relatie tot aorta en a. pulmonalis
- PDA: shunt
- Relatie tussen positie aortaklep en pulmonalisklep
- Beloop coronairen